



#062

SOBREMORDIDA PROFUNDA

Intruir ou Extruir ?



BIOMECÂNICA

OVERBITE ACENTUADO

1. Extrusão do segmento posterior.
2. Intrusão do segmento anterior.



FACE

Dólico

(Vertical; evitar extrusão posterior)

Braqui

(Horizontal, priorizar extrusão posterior)

SORRISO

Sorriso Gengival

(Priorizar intrusão antero-superior)

PLANO OCLUSAL

Paralelo ao

Plano de Camper

Terços faciais

SÉRGIO CURY SÉRGIO CURY

Gl

50% (45%)

Sn

50% (55%)

Me

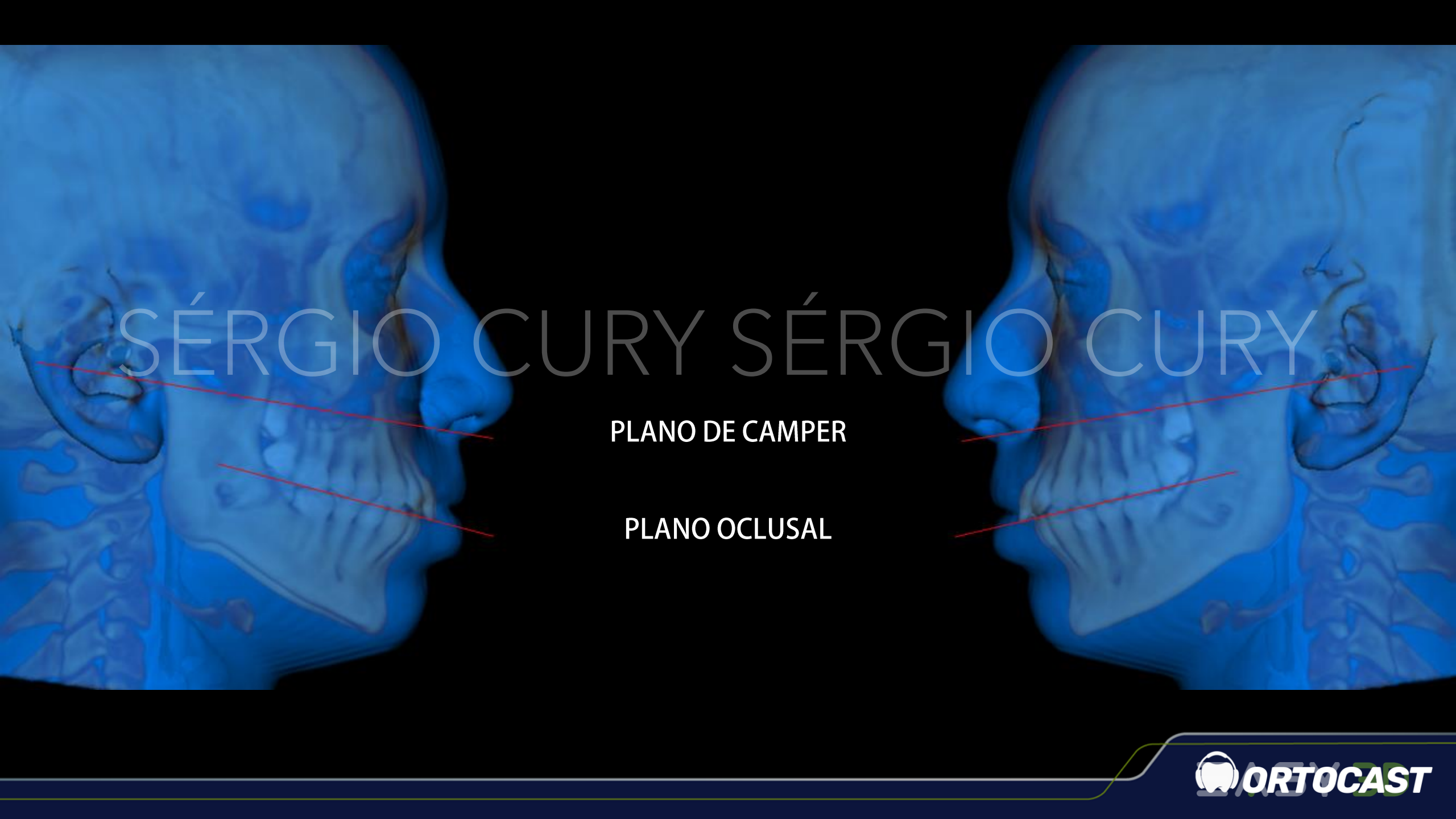Epcker BN. Adjunctive esthetic surgery in the orthognathic surgery patient. In: McNamara JA Jr. Esthetics and the treatment of facial form. 1st ed. Ann Arbor; 1993.

Qual o limite do SORRISO gengival

Aceitável até
2.0mm



Câmara CA, Martins RP. Functional Aesthetic Occlusal Plane (FAOP). Dental Press J Orthod. 2016 July-Aug;21(4):114-25.



SÉRGIO CURY SÉRGIO CURY

PLANO DE CAMPER

PLANO OCLUSAL

FACE

Dólico

(Vertical; evitar extrusão posterior)

Braqui

(Horizontal, priorizar extrusão posterior)

SORRISO

Sorriso Gengival

(Priorizar intrusão antero-superior)

PLANO OCLUSAL

Paralelo ao

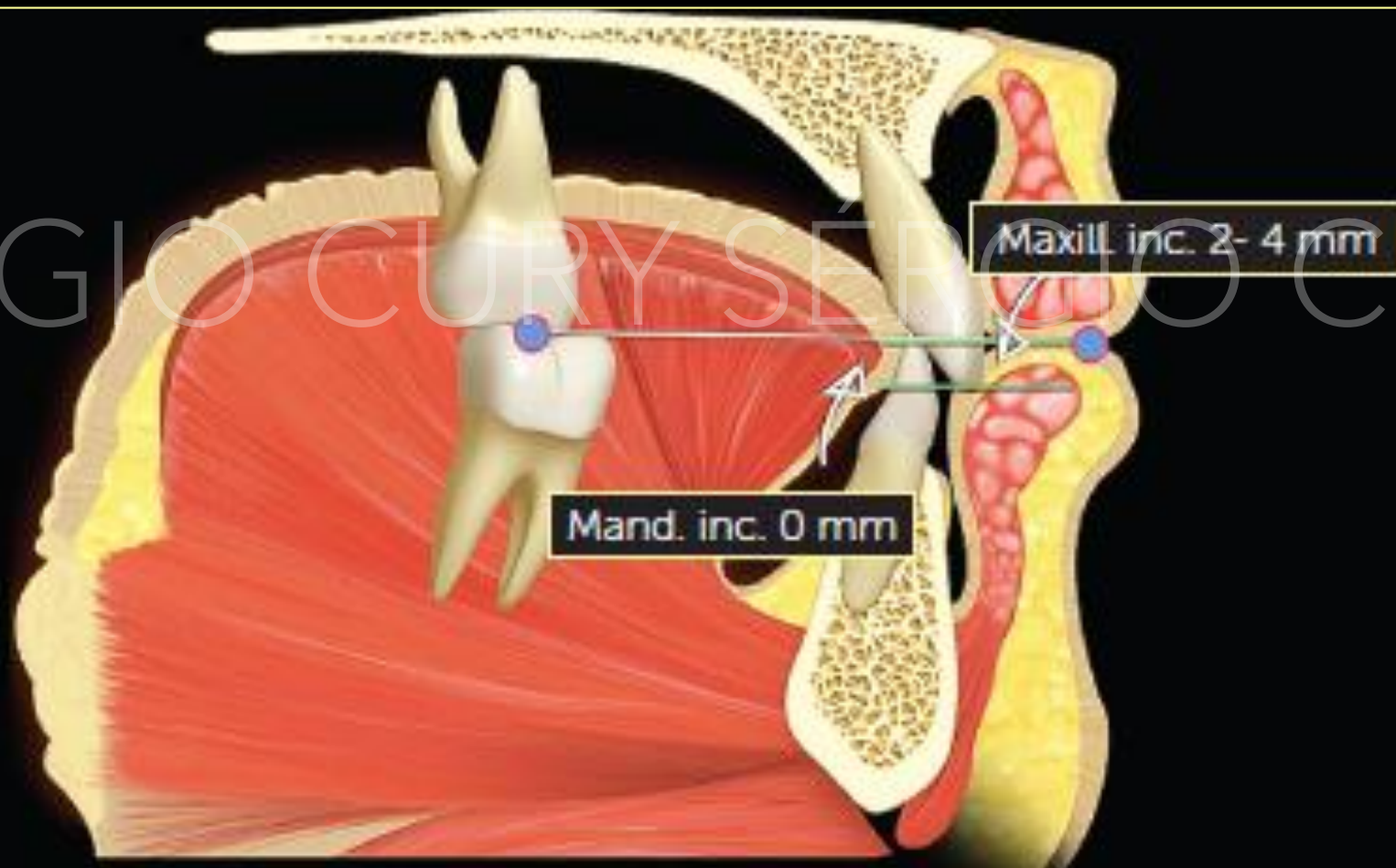
Plano de Camper

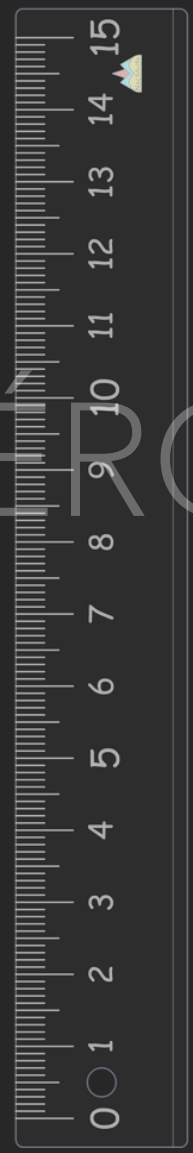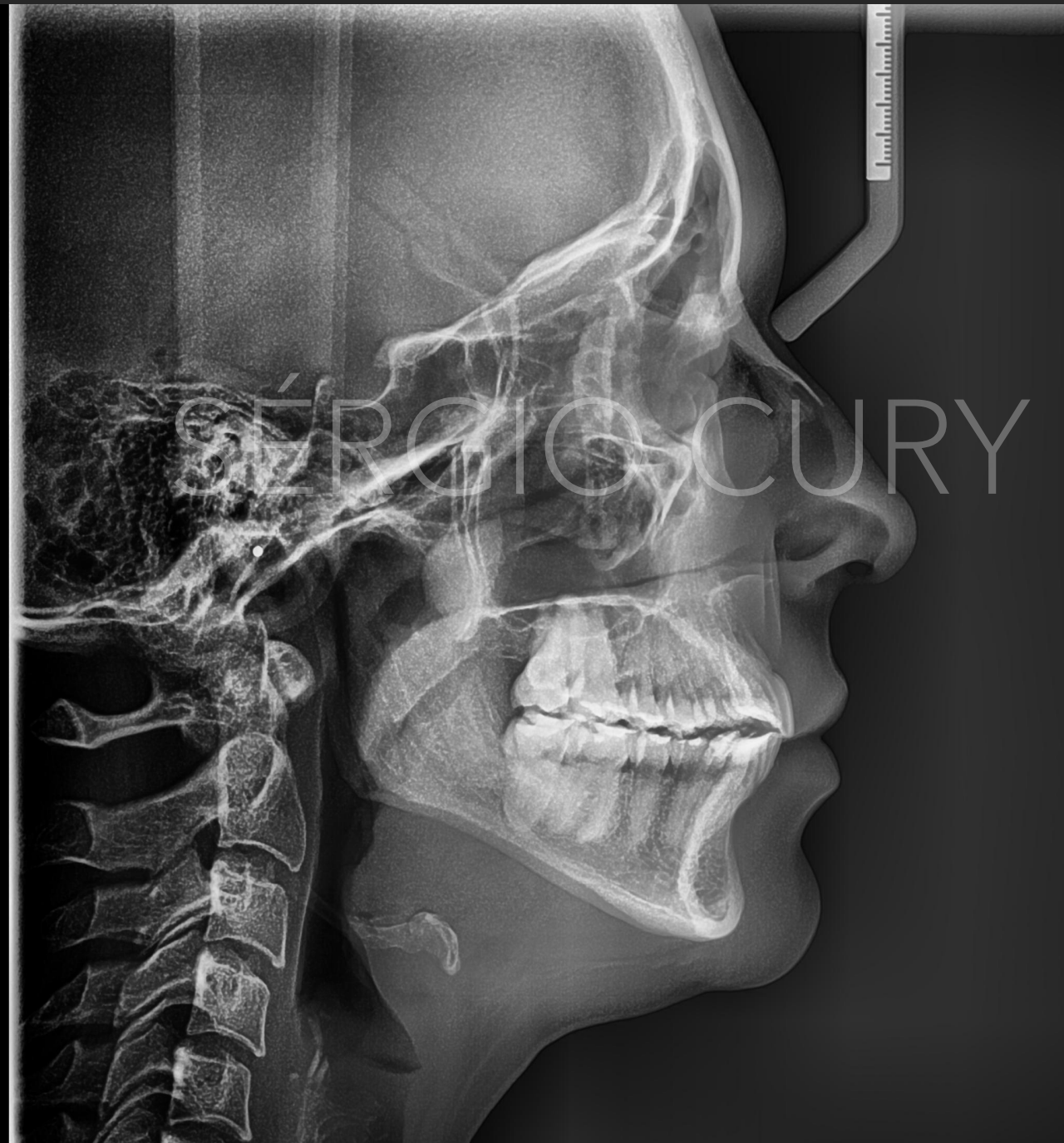
POEF

bate o martelo !



Plano Oclusal Estético Funcional

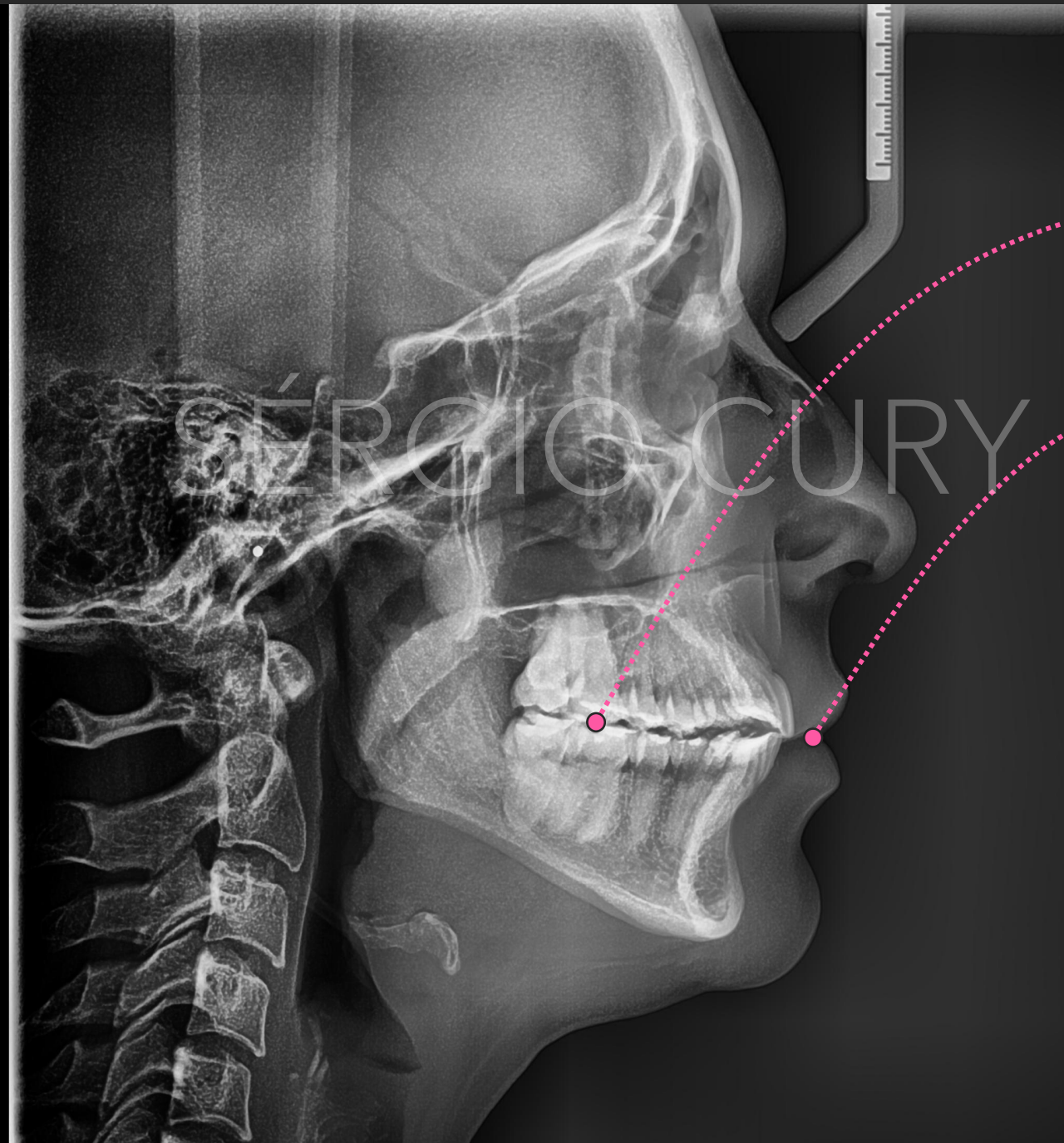




SÉRGIO CURY SÉRGIO CURY

Plano
Oclusal
Estético
Funcional



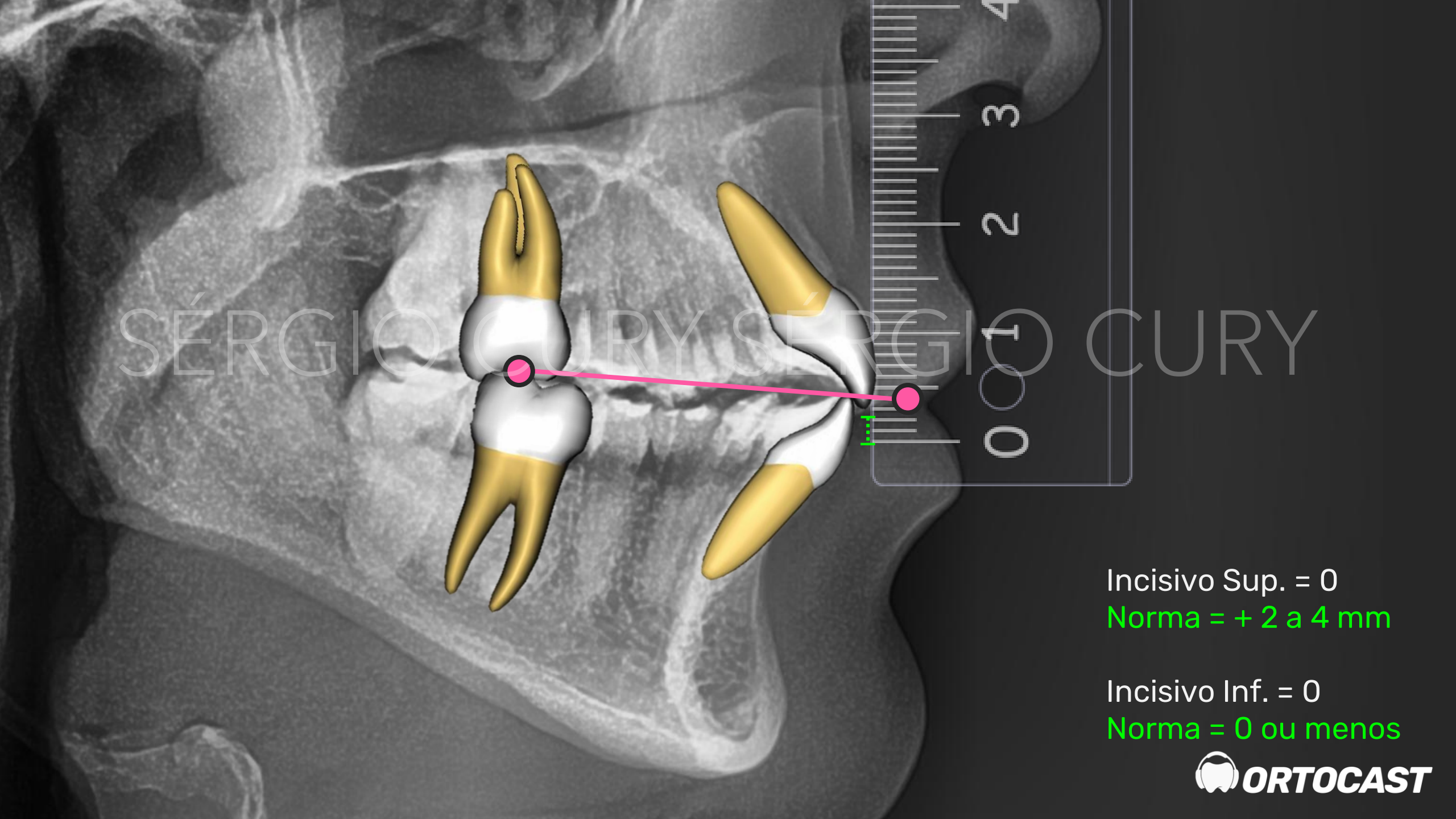


Ponto de **contato médio**
entre primeiros molares
superiores e inferiores

Ponto **estômio** do lábio
superior

Plano
Oclusal
Estético
Funcional

SÉRGIO CURY



Incisivo Sup. = 0
Norma = + 2 a 4 mm

Incisivo Inf. = 0
Norma = 0 ou menos